MedikCase

Система самостоятельной подготовки к аккредитации

ТОЛЬКО ДЛЯ ЛИЧНОГО ИСПОЛЬЗОВАНИЯ

Педиатрия (ПП)

Высшее образование | DOCX · PDF | Задач: 1 | Вопросов: 12

Сформировано: 21.11.2026, 05:47 МСК

ВАЖНАЯ ИНФОРМАЦИЯ ПЕРЕД НАЧАЛОМ

1 Материалы предназначены для одного покупателя

Используйте файлы только для личной подготовки. Не передавайте их третьим лицам, не публикуйте, не размещайте в открытом доступе и не перепродавайте полностью или частично.

2 Источник материалов - ФМЗА

Вопросы и ситуационные задачи получены только из опубликованных материалов Методического центра аккредитации специалистов.

Официальный сайт fmza.ru ›

3 Ответы можно проверить самостоятельно

Используйте комплект при прохождении репетиционного экзамена и убедитесь, что выбранные ответы совпадают с результатом официальной системы.

Открыть репетиционный экзамен ›

4 Состав материалов может обновляться

ФМЗА может изменять формулировки, порядок и состав заданий. Перед подготовкой используйте актуальную версию комплекта и сверяйтесь с официальным источником.

Важно: MedikCase систематизирует материалы ФМЗА для самостоятельной подготовки, не изменяя смысл вопросов и ответов. Актуальность комплекта можно проверить в официальном репетиционном экзамене.

Сайт, обновления и поддержка

- **medikcase.ru**
- Telegram: @medikcase
- **support@medikcase.ru**

Сайт | Telegram

Ситуационная задача 0002

12 вопросов · Педиатрия (ПП) · Высшее образование

1. УСЛОВИЕ СИТУАЦИОННОЙ ЗАДАЧИ

1.1. Ситуация

Мама с 3-хлетним сыном на приеме у участкового педиатра

1.2. Жалобы

Неустойчивый стул с неприятным запахом, выраженное вздутие живота, низкая прибавка в весе, отставание в нервно-психическом развитии, в течение последнего года. После употребления каши и хлеба мама замечает нарушение стула и увеличение размеров живота.

1.3. Анамнез заболевания

Ребенок болен около 1 года, когда впервые мама обратила внимание на разжижение стула, выраженный метеоризм и увеличение размеров живота после употребления овсяной и пшеничных каш, хлебобулочных изделий. На профилактических осмотрах педиатр обратил внимание на низкую прибавку массы тела и снижение темпов роста у ребенка. Была рекомендована консультация эндокринолога и гастроэнтеролога, однако мать не посетила с ребенком данных специалистов.

1.4. Анамнез жизни

- Ребенок от 1-й беременности, протекавшей на фоне угрозы прерывания в 1-м триместре. Роды 1, самостоятельные, срочные. Масса 3470 гр., длина 53 см. К груди приложили в родильном зале. Неонатальный скрининг пройден, аудиоскрининг пройден. Период новорожденности протекал без особенностей.
- На грудном вскармливании до 3 месяцев, далее искусственное вскармливание, прикормы введены с 5 мес., вначале овощное пюре (брокколи), затем гречневая каша.
- Вакцинация выполнена в соответствии с Национальным календарем прививок.
- Аллергологический анамнез отягощен медикаментозной аллергией: на амоксициллин крапивница.
- Перенесенные заболевания: ОРВИ до 4-5 р/год, ветряная оспа в 2 года. Травм и операций не было, гемотрансфузии не проводились.
- Семейный анамнез отягощен патологией ЖКТ по линии отца ребенка: отец - хронический гастродуоденит, дедушка по линии отца язвенная болезнь ДПК.

1.5. Объективный статус

- Общее состояние средней тяжести.
- Вес 11,000 г (< -2 SDS)
- Длина тела 88 см (<-2SDS)
- Мальчик пониженного питания. Кожные покровы бледно-розовые, чистые, умеренной влажности. Видимые слизистые оболочки физиологической окраски, чистые. Небные дужки и задняя стенка глотки не гиперемированы. Подкожная клетчатка развита недостаточно, распределена равномерно.
- Периферические лимфатические узлы не пальпируются. Костная система: выраженных деформаций нет. У ребенка отмечается диффузная, мышечная

дистония. Движения в суставах в полном объеме, островоспалительные изменения отсутствуют.

- Носовое дыхание свободное. В легких дыхание пуэрильное, проводится во все отделы, хрипов нет. ЧДД 26/мин.
- Область сердца визуально не изменена. Тоны сердца ясные, звучные, ритмичные, шумов нет. ЧСС 104/мин.
- Аппетит сохранен. Живот округлой формы, увеличен в объеме за счет выраженной аэроколии. При пальпации живот мягкий, доступен пальпации во всех отделах. Печень +1,5 см из-под края реберной дуги, селезенка не пальпируется.
- Со слов мамы, сегодня был однократно обильный зловонный стул, оформленный, без патологических примесей.
- Мочеиспускание у ребенка свободное, безболезненное. Дизурических явлений нет.

1. План обследования

Вопрос 1

Для постановки диагноза необходимыми лабораторными методами обследования являются

1. **определение антител к эндомизию, IgA**
2. общий Ig E
3. копрограмма
4. общий анализ крови
5. общий анализ мочи
6. **определение антител к тканевой трансглутаминазе IgA**

Правильные ответы:
1 - определение антител к эндомизию, IgA
6 - определение антител к тканевой трансглутаминазе IgA

ОБОСНОВАНИЕ

Рекомендуется определение уровня специфических антител класса IgG (anti-tTG, EMA, anti- DPG) у пациентов с подтвержденным низким уровнем общего IgA.

Антитела к эндомизию (EMA) в качестве своего субстрата также имеют тканевую трансглутаминазу, расположенную в межклеточном веществе, окружающем гладкомышечные элементы собственной пластинки слизистой оболочки тонкой кишки. EMA определяются методом непрямой иммунофлуоресценции с использованием в качестве субстрата тканей пищевода обезьян или пуповины человека. Метод полуколичественный, имеет высокую чувствительность и специфичность, однако требует специального оборудования, а оценка результатов исследования является субъективной и зависит от квалификации специалистов.

Клинические рекомендации. Союз педиатров России. Целиакия, 2021 (1) (2)

Рекомендуется определение уровня специфических антител класса IgG (anti-tTG, EMA, anti- DPG) у пациентов с подтвержденным низким уровнем общего IgA.

Антитела к тканевой трансглутаминазе (anti-tTG) определяют иммуноферментными методом. Метод характеризуется высокой чувствительностью (98%).

Клинические рекомендации. Союз педиатров России. Целиакия, 2021 (1) (2)

3. Результаты лабораторных методов обследования

3.1. Определение антител к эндомизию, IgA

Показатель	Референсные значения	Результат
Антитела к эндомизию IgA	<1:5	1:645

3.5. Общий Ig E

Показатель	Референсные значения	Результат
Общий IgE	0 - 60 МЕ/мл	12МЕ/мл

Вопрос 2

Необходимыми для постановки диагноза инструментальным методом обследования является

1. **эзофагофиброгастродуоденоскопия с биопсией**
2. обзорный рентгеновский снимок брюшной полости
3. ректороманоскопия с биопсией
4. УЗИ органов брюшной полости

Правильный ответ:
1 - эзофагофиброгастродуоденоскопия с биопсией

ОБОСНОВАНИЕ

Рекомендуется: выполнение эндоскопического исследования с забором биоптатов слизистой тонкой кишки пациентам с сильным подозрением на целиакию и/или повышением концентрации специфических антител в сыворотке для гистологической верификации диагноза целиакии

Клинические рекомендации. Союз педиатров России. Целиакия, 2021 (1)

5. Результаты инструментальных методов обследования

5.1. Эзофагофиброгастродуоденоскопия с биопсией

Гистологические результаты биопсии тканей 12-й кишки: ворсины укорочены, большая часть их уплощена. Крипты не глубокие, на отдельных участках расширенные. Бокаловидные клетки неравномерно располагаются среди эпителиоцитов. Отмечается расширение собственной пластинки за счет обильной лимфоплазмоцитарной инфильтрации, уменьшения ворсин и увеличения внутриэпителиальных лимфоцитов, больше 10 в отдельных ворсинах. При проведении обследования взято 4 биоптата слизистой (2 из луковицы, из проксимального и дистального отделов 12-перстной кишки)

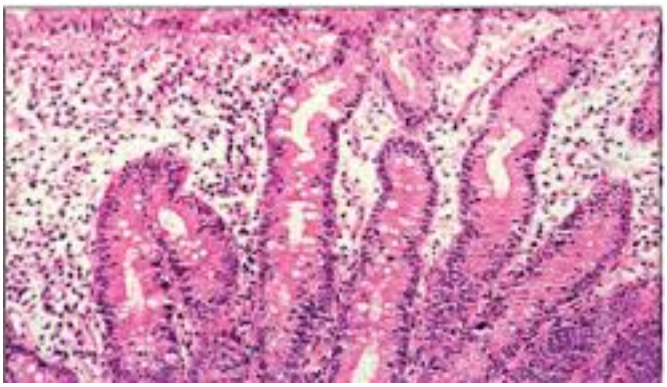

ЭГДС.png

Заключение: эндоскопические признаки атрофии 12-перстной кишки

Заключение гистологического исследования слизистой оболочки 12-перстной кишки: В исследуемых биоптатах представлена морфологическая картина хронического дуоденита с частичной атрофией ворсин, что соответствует глютеновой энтеропатии.

2. Диагноз

Вопрос 3

На основании клинической картины заболевания и результатов проведенных обследований можно поставить диагноз

1. **Целиакия симптомная, период манифестации**
2. Болезнь Крона неуточненная
3. Гастроинтестинальная форма пищевой аллергии
4. Муковисцидоз, кишечная форма

Правильный ответ:
1 - Целиакия симптомная, период манифестации

ОБОСНОВАНИЕ

В клинической картине целиакии, в настоящее время целесообразнее выделять симптомные (с гастроэнтерологическими симптомами и/или внекишечными проявлениями) и бессимптомные формы заболевания. У пациентов с бессимптомной (скрытой) формой целиакии отсутствуют какие-либо проявления заболевания. Диагноз в этом случае устанавливается в ходе скрининговых исследований или при обследовании родственников/пациентов из групп риска.

Выделяют периоды заболевания: латентный, клинической манифестации (активный), ремиссии

Клинические рекомендации. Союз педиатров России. Целиакия, 2021 (1)

7. Диагноз

7.1. Целиакия симптомная, период манифестации

7.4. Болезнь Крона неуточненная

Вопрос 4

Пациентам с неуточненным диагнозом (в сыворотке отсутствует повышенный уровень специфических антител, при этом выявлены характерные для целиакии морфологические изменения) рекомендуется назначить

1. УЗИ органов брюшной полости
2. элиминационную диету
3. иммунологическое обследование
4. **генетическое исследование**

Правильный ответ:
4 - генетическое исследование

ОБОСНОВАНИЕ

Рекомендуется выполнение генетического исследования пациентам с неуточненным диагнозом (в т.ч. при выявлении характерных для целиакии морфологических изменений при отсутствии повышенного уровня специфических антител в сыворотке). Отсутствие генов HLA-DQ2/DQ8 у данных пациентов свидетельствует об отсутствии у ребенка целиакии (в т.ч. серонегативной) и определяет необходимость продолжения диагностического поиск

Клинические рекомендации. Союз педиатров России. Целиакия, 2021 (1)

3. Лечение

Вопрос 5

Основой лечения ребенка с данной патологией является

1. строгая пожизненная безлактозная диета
2. пожизненный прием полиферментных препаратов
3. своевременная коррекция микробиоты кишечника
4. **строгая пожизненная безглютеновая диета**

Правильный ответ:
4 - строгая пожизненная безглютеновая диета

ОБОСНОВАНИЕ

Единственным методом лечения целиакии и профилактики ее осложнений в настоящее время является строгая пожизненная безглютеновая диета.

Клинические рекомендации. Союз педиатров России. Целиакия, 2021 (1)

Вопрос 6

На данном этапе тактика ведения данного больного предполагает

1. проведение диагностических мероприятий в условиях дневного стационара
2. **госпитализацию в гастроэнтерологическое отделение**
3. наблюдение за пациентом в амбулаторных условиях
4. госпитализацию в инфекционное отделение

Правильный ответ:
2 - госпитализацию в гастроэнтерологическое отделение

ОБОСНОВАНИЕ

Рекомендуется: госпитализировать в стационар детей с выраженными проявлениями синдрома мальабсорбции (тяжелая нутритивная недостаточность, нарушения водно-электролитного обмена) для проведения полной диагностической программы, коррекции метаболических нарушений, проведения энтерального/парентерального питания, подбора индивидуального варианта безглютеновой диеты, реабилитационных мероприятий

Клинические рекомендации. Союз педиатров России. Целиакия, 2021 (1)

Вопрос 7

Какие препараты могут быть назначены пациенту с целиакией на фоне выраженной диареи

1. **мукоцитопротекторы**
2. прокинетики
3. ферменты
4. сорбенты

Правильный ответ:
1 - мукоцитопротекторы

ОБОСНОВАНИЕ

Медикаментозная терапия при целиакии носит вспомогательный характер, но в ряде случаев может быть жизненно необходимой. В основном она направлена на коррекцию дефицитных состояний, метаболических нарушений, развившихся на фоне синдрома мальабсорбции

Рекомендуется использование мукоцитопротекторов – адсорбентов на фоне выраженной диареи

Клинические рекомендации. Союз педиатров России. Целиакия, 2021 (1)

Вопрос 8

В рационе питания данного ребенка рекомендовано использовать каши

1. рисовую, манную, кукурузную
2. ячневую, овсяную, манную
3. **кукурузную, гречневую, рисовую**
4. манную, овсяную, пшеничную

Правильный ответ:
3 - кукурузную, гречневую, рисовую

ОБОСНОВАНИЕ

Нетоксичными злаками при целиакии являются рис, гречиха, кукуруза, пшено, амарант, киноа, монтина, чумиза, саго, сорго, тэфф. Не содержат глютена.

Клинические рекомендации. Союз педиатров России. Целиакия, 2021 (1)

4. Вариатив

Вопрос 9

Рекомендованные приемлемые уровни глютена в хлебобулочных, макаронных и кондитерских изделиях должны составлять _____ мг/кг готового продукта

1. **< 20**
2. < 15
3. < 25
4. < 10

Правильный ответ:
1 - < 20

ОБОСНОВАНИЕ

Для питания больных с целиакией рекомендуются специализированные безглютеновые продукты-заменители хлебобулочных, макаронных и кондитерских изделий. Рекомендованные приемлемые уровни глютена составляют <20 ppm* (20 мг/кг готового продукта)

Клинические рекомендации. Союз педиатров России. Целиакия, 2021 (1)

Вопрос 10

При несоблюдении элиминационной диеты при морфологическом исследовании биоптатов слизистой оболочки тонкой кишки выявляют

1. эозинофильную инфильтрацию
2. единичные гранулемы
3. **атрофию ворсин**
4. нейтрофильную инфильтрацию

Правильный ответ:
3 - атрофию ворсин

ОБОСНОВАНИЕ

Комплекс морфологических изменений слизистой тонкой кишки, свойственных целиакии, включает: увеличение количества межэпителиальных лимфоцитов (МЭЛ), различную степень атрофии ворсинок и гиперплазию крипт.

Клинические рекомендации. Союз педиатров России. Целиакия, 2021 (1)

Вопрос 11

Проведение вакцинопрофилактики у ребенка в данном клиническом случае возможно

1. только по эпидемиологическим показаниям
2. **в период ремиссии заболевания**
3. вне зависимости от периода заболевания
4. при назначении антигистаминных препаратов

Правильный ответ:
2 - в период ремиссии заболевания

ОБОСНОВАНИЕ

Рекомендовано проведение профилактических прививок в период ремиссии.

Клинические рекомендации. Союз педиатров России. Целиакия, 2021 (1)

Вопрос 12

В течении первых двух лет после установки диагноза кратность проведения диспансерных осмотров составляет ____ раз/раза в год

1. 1
2. **2**
3. 4
4. 3

Правильный ответ:
2 - 2

ОБОСНОВАНИЕ

Рекомендуется следующая кратность проведения диспансерных осмотров ребенка с установленным диагнозом целиакии: после установки диагноза в течение первых двух лет – 1 раз в 6 месяцев

Клинические рекомендации. Союз педиатров России. Целиакия, 2021 (1)